

**XXXIII Reunión de la Sociedad Española de Anatomía
Patológica Veterinaria**

Programa

15, 16 y 17 de junio de 2022

Lugo



DEPUTACIÓN
DE LUGO



DEPUTACIÓN
DE LUGO
VICEPRESIDENCIA
Cultura



Comité Organizador

M.^a Isabel Quiroga Berdeal

Profesora Titular de Universidad. Coordinadora de la XXXIII Reunión de la SEAPV

Ana Manuela de Azevedo Gomes

Investigadora Postdoctoral

Roberto Bermúdez Pose

Profesor Titular de Universidad

Ana M.^a Bravo del Moral

Profesora Titular de Universidad

Nerea Gandoy Feiras

Investigadora Colaboradora

Mónica López Peña

Profesora Titular de Universidad

Ana Paula Losada García

Profesora Ayudante Doctora

Sandra Maceiras García

Técnica de Apoyo a la Investigación

Uxía Rico Gómez

Investigadora Colaboradora

Xoel Souto Guitián

Investigador Predoctoral

Sonia Vázquez Rodríguez

Profesora Contratada Doctora

Departamento de Anatomía, Producción Animal y Ciencias Clínicas Veterinarias

Facultad de Veterinaria, USC



Comité Científico

Ana Manuela de Azevedo Gomes

Roberto Bermúdez Pose

Ana M.^a Bravo del Moral

Mónica López Peña

Ana Paula Losada García

M.^a Isabel Quiroga Berdeal

Sonia Vázquez Rodríguez

Patrocinadores

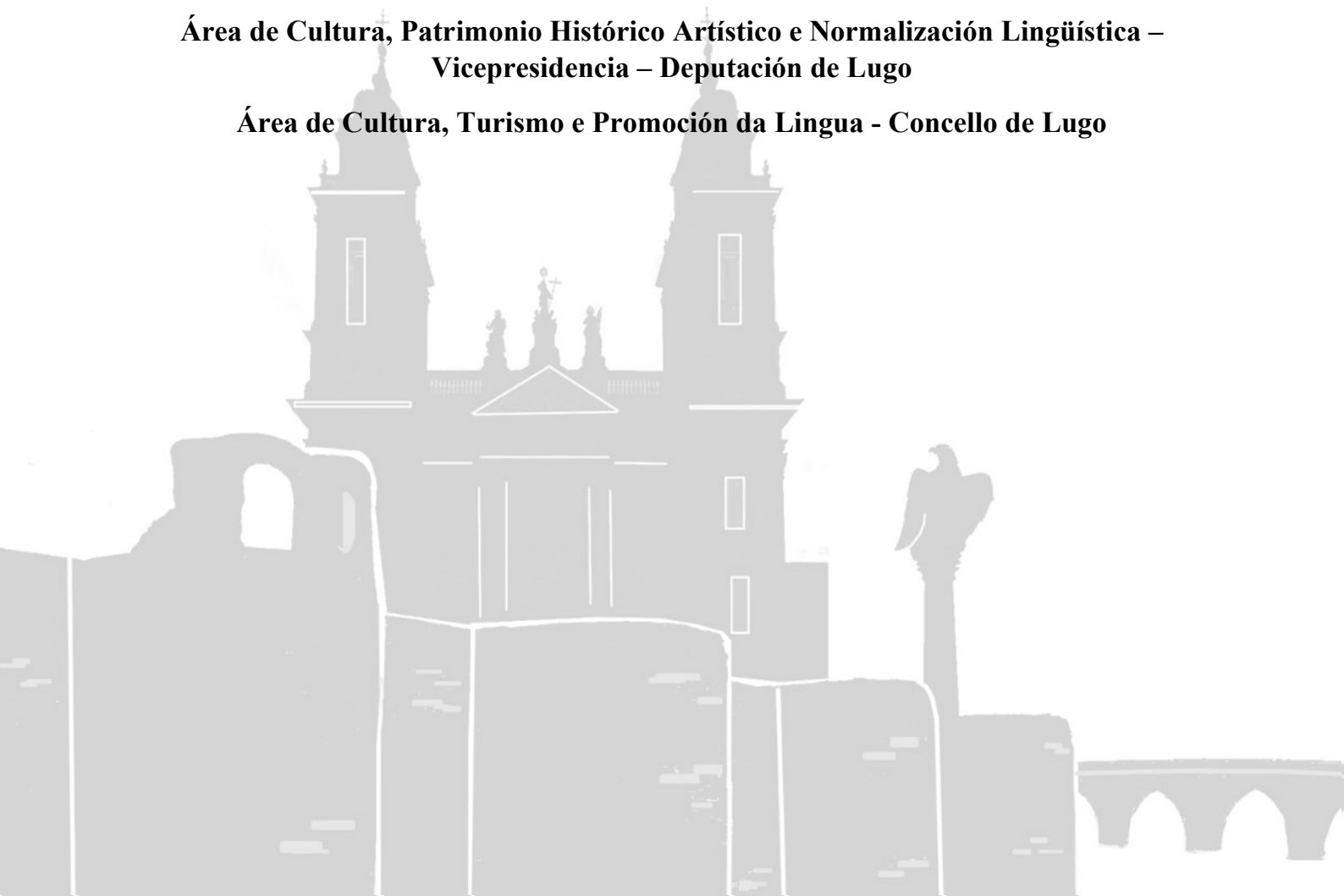
Universidad de Santiago de Compostela

Sociedad Española de Anatomía Patológica Veterinaria

Deputación de Lugo

**Área de Cultura, Patrimonio Histórico Artístico e Normalización Lingüística –
Vicepresidencia – Deputación de Lugo**

Área de Cultura, Turismo e Promoción da Lingua - Concello de Lugo



**XXXIII REUNIÓN DE LA SOCIEDAD ESPAÑOLA DE
ANATOMÍA PATOLÓGICA VETERINARIA**

15-17 de junio de 2022

PROGRAMA GENERAL

Miércoles, 15 de junio, 9:00-15:00

Facultad de Veterinaria. Pabellón III. Campus de Lugo. USC

9:00-14:00 Jornada satélite (Junior). Parte 1 (asistencia limitada a inscritos)

Taller práctico en diagnóstico clínico y patológico de peces

Impartido por: Roberto Bermúdez (USC), María Constenla (UAB), Ana Losada (USC), Francesc Padrós (UAB) y Maribel Quiroga (USC)

14:00-15:00 Comida. Cafetería de la Facultad de Veterinaria

Miércoles, 15 de junio, 15:30-22:00

Pazo de San Marcos. Sede de la Diputación Provincial de Lugo. Rúa San Marcos, 8

15:30-18:00 Entrega de documentación

16:30-19:30 Jornada satélite. *FISHPATH* (para todos los congresistas)

Conferencia: “*Zebrafish: Anatomy, Physiology, and Pathology*”. Jeffrey C. Wolf

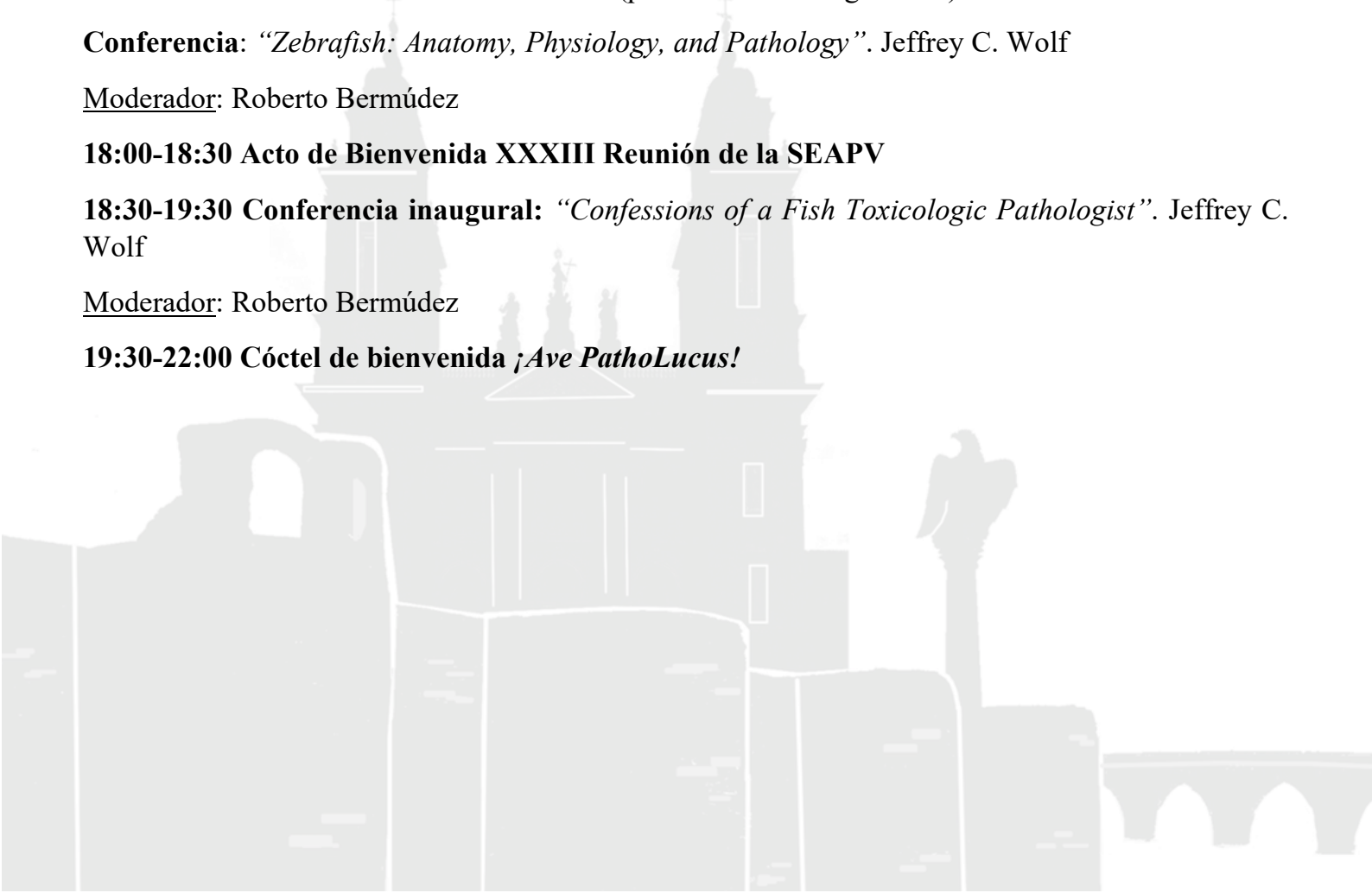
Moderador: Roberto Bermúdez

18:00-18:30 Acto de Bienvenida XXXIII Reunión de la SEAPV

18:30-19:30 Conferencia inaugural: “*Confessions of a Fish Toxicologic Pathologist*”. Jeffrey C. Wolf

Moderador: Roberto Bermúdez

19:30-22:00 Cóctel de bienvenida ¡*Ave PathoLucus!*



Jueves, 16 de junio

O Vello Cárcere. Praza da Constitución s/n

09:00-10:00 Conferencia. “*Misdiagnoses and Missed Diagnoses: Challenges in Fish Toxicologic Pathology*”. Jeffrey C. Wolf

Moderador: Francesc Padrós

10:00-11:15 Comunicaciones orales. Animales acuáticos

Moderadores: Antonio Rodríguez y M.^a José Caballero

O1. Nocardiosis en cetáceos de vida libre del océano Atlántico medio-oriental y del mar Mediterráneo contiguo

Díaz-Santana P, Fernández A, Díaz-Delgado J, Vela AI, Domínguez L, Suárez-Santana C, Puig-Lozano R, Fernández-Maldonado C, Sierra E, Arbelo M

O2. Osteopatía hipertrófica en un delfín común (*Delphinus delphis*) asociada a infestación pulmonar por *Halocercus delphini*

Balseiro A, Herrero-García G, Royo LJ, Armenteros JA, Altonaga JR, Monasterio JM, Pool RV, García Marín MJ, Pis-Millán JA

O3. Mortalidad en un tiburón azul (*Prionace glauca*) asociada a interacción con pez espada

Campos A, Muñoz-Baquero M, Crespo-Picazo JL, Marco V, Corpa JM, Ortega J

O4. Sinergias peculiares: la topografía y la anatomía patológica aplicadas al estudio de la “forunculosis” del rodaballo

Souto-Gutián X, De Azevedo AM, Losada AP, Gandoy N, Bermúdez R, Quiroga MI

O5. Parasitosis en signátidos (caballitos de mar, peces pipa y dragones de mar)

Montero E, Montero P, Rojo C, De Castro N, Corpa JM, Ortega J

O6. Brote por *Aeromonas salmonicida* en alevines de esturión siberiano (*Acipenser baerii*)

Vázquez-Fernández E, Chinchilla B, Rebollada-Merino A, García-Saorín A, Domínguez L, Rodríguez-Bertos A

11:15-12:30 Café *na rúa*. Sesión de discusión de pósteres 1

Moderadores: Ana Losada y Joaquín Ortega

12:30-14:15 Comunicaciones orales. Animales silvestres, salvajes y de laboratorio

Moderadores: Manuel Arbelo y Francisco García Marín

O7. Buceando con el microscopio entre peces salvajes del mar Mediterráneo

Constenla M, Carrassón M, Carreras-Colom E, Higuero A, Muns L, Dallarés S, Rodríguez-Romeu, Soler-Membrives A, Padrós F

O8. Evaluación anatómica e histológica de la gran almeja de río *Margaritifera auricularia*

Rico U, Castrillo P, Nakamura K, Losada A, de Azevedo AM, Maceiras S, Quiroga MI

O9. La gloquidiosis en el salmón Atlántico: una enfermedad branquial necesaria para la supervivencia del mejillón de río *Margaritifera margaritifera*

Castrillo PA, Bermúdez R, Varela-Dopico C, Quiroga MI, Ondina, P

O10. Estudio descriptivo del estado de maduración del erizo de mar (*Paracentrotus lividus*) y de la ortiga de mar (*Anemonia sulcata*) en el litoral andaluz

Sola D, Sánchez I, Extremera PJ, Jódar JM, Pacchiarini T, Badiola JJ, Acín C

O11. Enfermedad renal crónica relacionada con factores extrínsecos en leopardos cautivos (*Panthera pardus*)

Párraga-Ros E, Pallarés FJ, Navarro R, Gómez MA, Seva J

O12. Osteosarcoma maxilar con metástasis pulmonar en león de Angola (*Panthera leo bleyenberghi*)

Núñez S, Montero E1, Ortega J, Viana D, De Rojas P, García A, Sopena J, Corpa JM, Carbonell L, Barragán A

O13. Peste porcina africana en el jabalí: estudio histopatológico de las alteraciones del sistema linfoide

Porras N, Rodríguez-Bertos A, Barasona JA, De Pablo J, Sánchez-Vizcaíno JM

O14. Efecto protector de *Mycobacterium bovis* inactivado por calor frente a *Leishmania*

Ferreras-Colino E, Moreno I, Risalde MA, Sevilla I, Agulló-Ros I, Martínez-Camacho R, Domínguez L, Juste R, Gortázar C, Domínguez M

O15. Detección de hemoparásitos en aves marinas en cautividad

Rojo-Solís C, Ferreras MC, Álvaro-Álvarez T, Valls-Torres M, Arteche-Villasol N, Benavides J, Pérez V, Gutiérrez-Expósito D

14:15-16:15 Comida. Hotel Méndez Núñez

16:15-17:15 Conferencia. “Publishing Piscatorial Papers: Do's and Don'ts from an Editor's Perspective”. Jeffrey C. Wolf

Moderador: Valentín Pérez

17:15-18:15 Comunicaciones orales. Animales de producción I

Moderadores: Juan Badiola y Gustavo Ramírez

O16. La neurogranina (Ng) y la cadena ligera de neurofilamento (NfL) como biomarcadores preclínicos en scrapie: estudio inmunohistoquímico en sistema nervioso central ovino

Betancor M, Pérez Lázaro S, Otero A, Marín B, García M, Sola D, Hernaiz A, Martín-Burriel I, Badiola JJ, Bolea R

O17. Protección inespecífica de *Mycobacterium bovis* inactivado por calor frente a la infección por *Salmonella Choleraesuis* en cerdos

Vaz-Rodrigues R, Ferreras-Colino E, Ugarte-Ruiz M, Pesciaroli M, Thomas J, García-Seco T, Sevilla IA, Pérez-Sancho M, Mateo R, Domínguez L, Gortazar C, Risalde MA

O18. Evaluación microscópica de lesiones hepáticas tempranas y tardías en ovejas primoinfectadas y reinfectadas experimentalmente con *Fasciola hepatica*

Ruiz Campillo MT, Guillem H, Hormigo A, Zafra R, Buffoni L, Martínez-Moreno FJ, Martínez-Moreno A, Pérez J, Molina- Hernández V

O19. Toxoplasmosis ovina: falta de correlación entre la gravedad de las lesiones o la respuesta inmunitaria local y las consecuencias clínicas de la infección con tres aislados diferentes de *T. gondii*

Vallejo R, Benavides J, Arteché N, Sánchez-Sánchez R, Calero-Bernal R, Ferreras MC, Pérez V, Ortega Mora LM, Gutiérrez-Expósito D


O20. Respuesta inmune pulmonar y eficacia protectora de una vacuna de *Mycobacterium bovis* inactivada por calor frente a la tuberculosis caprina

Agulló-Ros I, Domínguez M, Roy Á, Bezos J, Moreno I, Sevilla I, Rodríguez-Bertos A, Domínguez L, Gómez-Villamandos JC, Gortázar C, Risalde MA

18:15-18:30 Café *na rúa*

18:30-20:30 *O Lugo menos coñecido*

20:30-23:00 *Gastrofest Mar & Monte*



Viernes, 17 de junio

O Vello Cárcere. Praza da Constitución s/n

09:00-09:50 Comunicaciones orales. Innovación en Anatomía Patológica

Moderadores: Martí Pumarola y Marisa Andrada

O21. Grosspath 3D: principales lesiones macroscópicas de decomiso en matadero en tres dimensiones

Rodríguez-Bertos A, Hernández-Carrillo J, Rebollada-Merino A, Porras N, González-Huecas M, Pizarro-Díaz M

O22. Simulador virtual de un matadero: una herramienta útil en la enseñanza-aprendizaje en el grado de veterinaria

Rodríguez-Bertos A, De Cesare A, Savini F, Sade E, Seguino A

O23. Inclusión a la carta gracias a la impresión 3D

Gandoy-Fieiras N, Souto X, De Azevedo AM, Losada AP, Quiroga MI

O24. El metaverso, ¿una nueva herramienta docente?

Corpa JM, Barragán A, Selva L, Viana D, Penadés M, Morera MJ, Ortega J

09:50-11:15 Comunicaciones orales. Animales de producción II

Moderadores: Rosa Bolea y Juanma Corpa

O25. Caracterización inmunohistoquímica de la respuesta inmune en lesiones tempranas y avanzadas del epidídimo causadas por *Brucella ovis* en carneros

Rebollada-Merino A, García-Seco T, Domínguez L, Rodríguez-Bertos A

O26. Placenta ovina, fetos y corderos ¿lesión o cambio fisiológico?

Vallejo R, Gutiérrez Expósito D, Criado M, Zapico D, Arteche-Villasol N, Ferreras MC, Pérez V, Benavides J

O27. Evaluación inmunohistoquímica de la expresión de TLR2 y TLR4 en los diferentes tipos lesionales asociados a la paratuberculosis bovina

Zapico D, Fernández M, Espinosa J, Criado M, Arteche-Villasol N, Vallejo R, Ferreras MC, Benavides J, Pérez V

O28. Edema subcutáneo en conejas reproductoras de granja

Arnal MC, Comenge J, Fernández de Luco D

O29. Identificación de biomarcadores asociados al estrés del retículo endoplásmico en las enfermedades priónicas

Lozada J, Pérez Lázaro S, Betancor M, Sevilla E, Bolea R, Badiola JJ, Otero A

O30. Patología forense: casos recibidos en el Servicio de Anatomía Patológica del Hospital Veterinario de León

Pérez V, Espinosa J

O31. Evaluación de la respuesta *in vitro* de los neutrófilos caprinos frente a la infección con *Mycobacterium avium* subsp. *paratuberculosis*

Criado M, Arteche-Villasol N, Elguezabal N, Pérez V, Gutiérrez Expósito D

11:15-12:30 Café *na rúa*. Sesión de discusión de pósteres 2

Moderadores: Ana Bravo y Lluís Luján

12:30-14:15 Comunicaciones orales. Presentación de casos clínicos

Moderadores: Antonio Espinosa y M. Carmen Ferreras

O32. Tauopatía cerebrocortical felina

Vidal L, Font C, Ferrer I, Pumarola M

O33. Diagnóstico diferencial de hepatitis necrotizante en potros: a propósito de un caso clínico

Ruedas-Torres I, Larenas-Muñoz F, Álvarez-Delgado C, Carbonero A, Pallarés F, Carrasco L, Rodríguez-Gómez IM, Gómez-Laguna J

O34. Peritonitis séptica asociada a la migración de un cuerpo extraño vegetal, a propósito de un caso clínico

Larenas-Muñoz F, Fristikova K, Fernández J, Fernández-Sarmiento JA, Pallarés FJ, Rodríguez-Gómez IM

O35. Un caso de osteocondromatosis felina

Gómez Á, Rodríguez-Largo A, Pérez E, Mendivil P, Loomans S, Pérez M, Chiers K, Luján L

O36. Abomasitis fibrinohemorrágica asociada a *Mannheimia haemolytica* A2 en un cordero

Pérez E, Rodríguez A, de Miguel R, Gómez A, Pérez M, Luján L

O37. Identificación de *Flavobacterium psychrophilum* en esturiones siberianos y descripción de las principales lesiones histopatológicas

Chinchilla B, Pérez-Sancho M, García-Saorín A, Domínguez L, Rebollada-Merino A, Rodríguez-Bertos A

O38. *Ichthyophonus* spp. hasta la médula: un caso en trucha arcoiris

De Azevedo AM, Losada AP, Castrillo P, Ronza P, Barreiro A, Barreiro JD, Vázquez S, Bermúdez R, Quiroga MI

O39. Epidemiología de los tumores de mama en la población canina del archipiélago canario durante el período 2003-2020

Rodríguez J, Santana A, Killick DR, Herráez P, Espinosa de los Monteros A

O40. El servicio de diagnóstico patológico (SDPP) en peces de la facultad de veterinaria de Barcelona: 20 años nadando con peces

Padrós F, Constenla M, Carrassón M

14:15-16:15 Comida. Hotel Méndez Núñez

16:15-18:00 Tarde de tertulia

Moderadora: Maribel Quiroga

Parte 1: *Confidencias de un patólogo*

¿Cómo llegar a ser neuropatólogo sin morir en el intento? Martí Pumarola

Parte 2: Coloquio *¡A contracorriente!*

¿Cómo potenciar la formación de l@s anatomopatólog@s en salud de animales acuáticos?

Francesc Padrós, Manuel Arbelo y Estefanía Montero

19:00 Salida en autobús hacia *A Fervenza*

19:30-21:00 Asamblea de la SEAPV

21:15-... Cena-verbena



SESIÓN DE PÓSTERES 1

P1. Embolismo pulmonar y sistémico de músculo esquelético en un zifio con un trauma masivo de origen desconocido

Sierra E, Ramírez T, Bernaldo de Quirós Y, Arregui M, Mompeó B, Rivero M, Fernández A

P2. Seminoma en un delfín listado (*Stenella coeruleoalba*) adulto: estudio tomográfico, macroscópico, histológico e inmunohistoquímico

Consoli FMA, Díaz-Santana P, Suarez-Santana C, Câmara N, Puig-Lozano R, Sierra E, Espinosa de los Monteros A, Fernández A, Arbelo M

P3. Principales hallazgos macroscópicos e histológicos asociados a la interacción con actividades pesqueras en cetáceos varados en Canarias

Puig-Lozano R, Fernández A, Sierra E, Suárez-Santana C, De la Fuente J, Díaz-Delgado J, Arregui M, Felipe-Jiménez I, Consoli F, Díaz-Santana P, Segura-Göthlin S, Câmara N, Rivero MA, Bernaldo de Quirós Y, Arbelo M

P4. Glomerulocystic kidney disease in red piranhas *Pygocentrus nattereri*

De Sales-Rebeiro C, Pisano SRR, Diserens N, Schmidt-Posthaus H

P5. Descripción de los hallazgos patológicos en peces muertos asociados a las recientes erupciones volcánicas de las Islas Canarias

Caballero MJ, Pérez-Torrado FJ, Velázquez-Wallraf A, Castro-Alonso A, Betancor M, Fernández A

P6. Caracterización histológica de las gónadas de neomachos juveniles de trucha arcoíris

Pérez M, de Azevedo AM, Quiroga MI, Marín S, Losada AP

P7. First report of puffy skin disease in farmed rainbow trout *Oncorhynchus mykiss* from Switzerland

De Sales-Ribeiro C, Schmidt-Posthaus H, Diserens N

P8. Linfoma intestinal de células T en una nutria asiática de uñas cortas (*Aonyx cinereus*)

Rebollada-Merino A, Romani-Cremaschi U, Chinchilla B, Porras N, Rodríguez-Bertos A, Canales R

P9. Colangiocarcinoma en una nutria (*Hydrictis maculicollis*)

Quiles M, Montero E, Corpa JM, Barragán A, Carbonell L, Aguilar N, Ortega J

P10. Detección de *Staphylococcus aureus* en fauna silvestre de la Comunidad Valenciana

Martínez-Seijas C, Mascarós-Núñez P, Lizana V, Chillida E, Martí A, Arnau A, Selva L, Viana D, Corpa JM

P11. Virus del moquillo en fauna silvestre en el norte de España

Herrero-García G, Espinoza I, Royo LJ, Oleaga A, Blanco Vázquez C, Barral TD, Bonnaire D, de Garnica García MG, Pérez Martínez C, García Iglesias MJ, Armenteros JA, Gortázar C, Balseiro A

P12. Paratuberculosis y amiloidosis en gacelas

De Garnica G, Martínez B, Esnal A, Domínguez S, Balseiro A, González J

P13. Bacteriemia y endocarditis valvular por *Streptococcus dysgalactiae* en un alcaraván (*Burhinus oedicnemus distinctus*)

Suárez-Santana CM, Fernández A, Quesada-Canales O, Vela AI, Sarmiento-Navarro J, Sierra E

P14. Estudio preliminar sobre el estado sanitario del erizo moruno (*Atelerix algirus*) en Canarias

Marrero-Ponce L, Fernández A, Suárez-González S, Navarro-Sarmiento J, Alonso-Almorox P, Pérez O, González J, Suárez-Santana CM

P15. Estudio de tuberculosis en jabalí, ciervo y gamo en Aragón, 2010-2021

Arnal MC, Sevilla IA, Garrido J, Fernández de Luco D

P16. Muerte por electrocución en aves de Canarias

Navarro-Sarmiento J, Marrero-Ponce L, Grandía Guzmán R, Alonso-Almorox P, Melián A, Cabrera M, Fernández A, Suárez Santana C

P17. Ausencia de evidencia de transmisión en el primer pase de enfermedades priónicas humanas idiopáticas en modelos murinos transgénicos de pequeños rumiantes (modelos Tg338 y Tg501)

Vidal E, Blasco E, Giler S, Ordóñez M, Eraña H, Charco JM, Cantero G, Torres JM, Béringue V, Pumarola M, Castilla J

P18. Estudio comparativo: curación de heridas de espesor completo en piel de ratones diabéticos y ratones no diabéticos

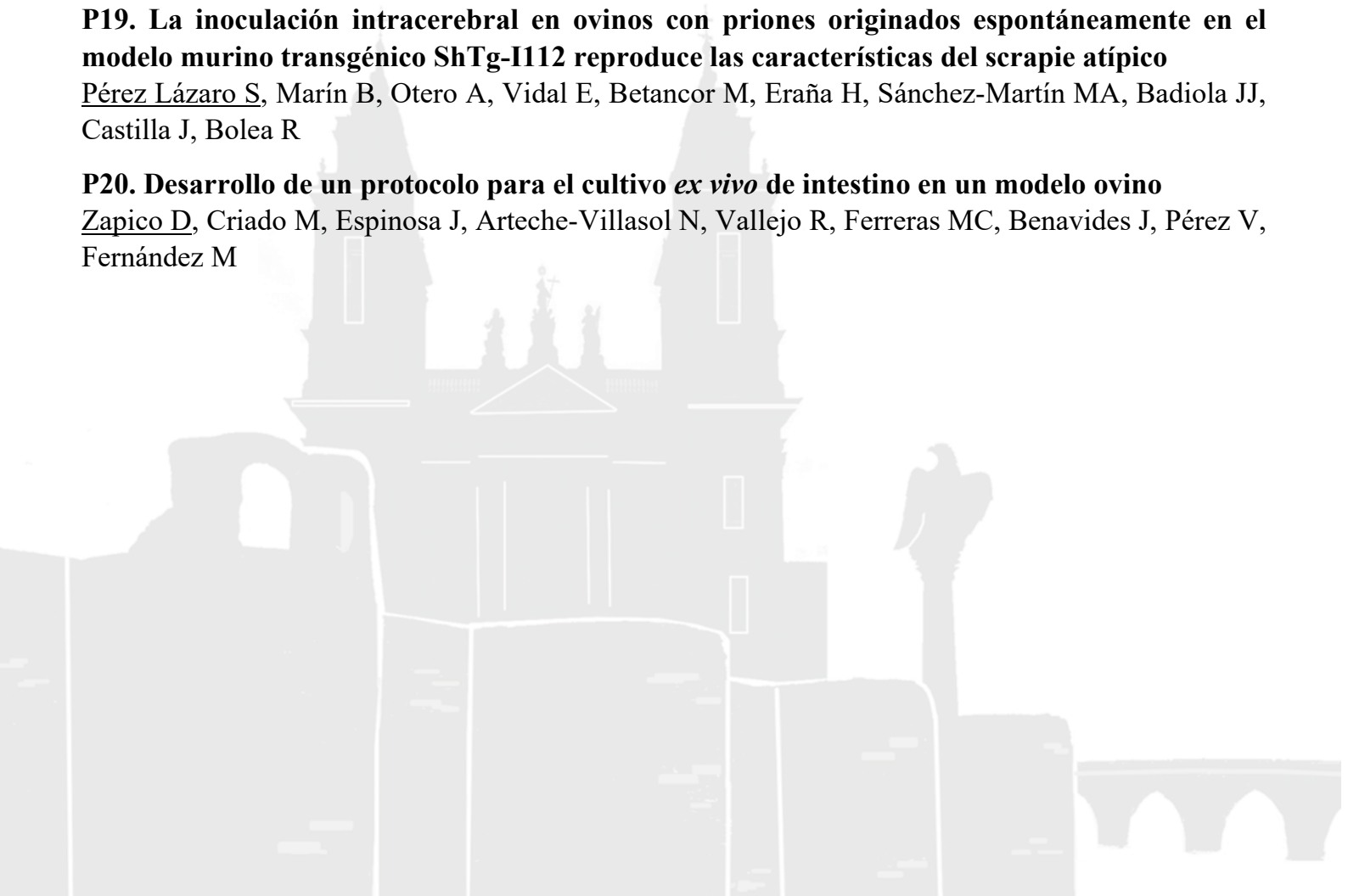
López F, Bolea RM, Yiyan H, Yuwen C, Zhongwei G

P19. La inoculación intracerebral en ovinos con priones originados espontáneamente en el modelo murino transgénico ShTg-I112 reproduce las características del scrapie atípico

Pérez Lázaro S, Marín B, Otero A, Vidal E, Betancor M, Eraña H, Sánchez-Martín MA, Badiola JJ, Castilla J, Bolea R

P20. Desarrollo de un protocolo para el cultivo *ex vivo* de intestino en un modelo ovino

Zapico D, Criado M, Espinosa J, Arteché-Villasol N, Vallejo R, Ferreras MC, Benavides J, Pérez V, Fernández M



SESIÓN DE PÓSTERES 2

P21. Impacto de la suplementación con extractos de plantas ricos en metabolitos de vitamina D₃ a nivel productivo, intestinal e inmunológico en la fase de transición de cerdos ibéricos

Álvarez Delgado C, Ruedas-Torres I, Sánchez-Carvajal JM, Priego-Capote F, Castillo-Peinado L, Galán-Relaño A, Moreno PJ, Díaz-Bueno E, Lozano-Buenestado B, Carrasco L, Pallarés FJ, Gómez-Laguna J

P22. Inmunopatogenia de coronavirus entéricos porcinos durante la fase temprana de infección

Fristikova K, Ruedas-Torres I, Puente H, Argüello H, Rodríguez-Gómez IM, Carvajal A, Gómez-Laguna J

P23. Estudio comparativo de la expresión de iNOS, ARG1, CD172a y CD107a en granulomas tuberculosos en ganado bovino y porcino

Larenas-Muñoz F, Hamed G M, Ruedas-Torres I, Sánchez-Carvajal JM, Domínguez J, Pallarés F, Carrasco L, Rodríguez-Gómez IM, Gómez-Laguna J

P24. Relación entre patología y genética en conejos comerciales infectados por *Staphylococcus aureus*

Mascarós-Núñez P, Martínez-Seijas C, Arnau A, Selva L, Viana D, Corpa JM

P25. Estudio inmuno-histoquímico de meningoencefalitis por herpesvirus bovino tipo 1 en bovino

Sant'Ana FJF, Pinto MHB, Blume GR, Larrañaga C, Varela B, Verdes JM

P26. Clasificación histopatológica de las lesiones de paratuberculosis en cabras en infección natural

Plamenova E, Paz-Sánchez Y, Quintana-Montedeoca MP, Quesada-Canales O, Espinosa de los Monteros A, Fernández A, Rivero M, Pérez V, Andrada M

P27. Diagnóstico de caso clínico: posible poliposis adenomatosa intestinal en bovino

Castro-Alonso A, Andrada A, Plamenova E, Fernández A, Caballero MJ, Espinosa de los Monteros A, Herráez P, Quesada-Canales O

P28. Granulomas postvacunales en el ovino: estudio de los cambios morfológicos en el tiempo y detección *in situ* de los lentivirus de los pequeños rumiantes

Rodríguez-Largo A, Pérez E, Gómez A, Puzol L, Cano P, Biagini L, Rossi G, Pérez M, Reina R, Luján L

P29. Evaluación de técnicas de diagnóstico no oficiales en tuberculosis caprina

Muñoz-Fernández L, Jiménez-Martín D, Agulló-Ros I, Martínez-Pérez R, García-Bocanegra I, Cano-Terriza D, Caballero-Gómez J, González M, Risalde MA

P30. La importancia del diagnóstico anatomopatológico en la inspección en matadero. A propósito de un caso

Andrada M, Paz-Sánchez Y, Herráez P, Plamenova E, Grandía R, Quesada-Canales O, Caballero MJ, Arbelo M, Castro-Alonso A, Espinosa de los Monteros A

P31. Respuesta inmunitaria Th1/Th2/Treg en el hígado de ovejas primoinfectadas y reinfectadas con *F. hepática* en fases tempranas y tardías

Barrero-Torres DM, Ruiz-Campillo MT, Abril N, Pérez J, Zafra R, Buffoni L, Martínez-Moreno FJ, Martínez-Moreno A, Molina-Hernández V

P32. Estudio comparativo de Ziehl Neelsen e inmunohistoquímica según la severidad de las lesiones histopatológicas en infección natural por *Mycobacterium tuberculosis* en caprinos

Plamenova E, Paz-Sánchez Y, Quintana-Montedeoca MP, Quesada-Canales O, Espinosa de los Monteros A, Fernández A, Rivero M, Pérez V, Andrada M

P33. Caracterización y estandarización histopatológica e inmunohistoquímica de hemangiomas y hemangiosarcomas dérmicos caninos

Varela B, Larrañaga C, Yamasaki K, Verdes JM

P34. Ganglioglioma cerebrocortical canino

Blasco E, Martín L, Rabanal R, Fondevila D, Pumarola M

P35. Análisis de fragmentación del ADN circulante en plasma y expresión del gen *p53* y de la mutación en el codón 245 en tumores de mama caninos

Guil-Luna S, Sánchez-Céspedes R, Lérída A, Rivas-Crespo A, García-Ortiz MV, Fernández MD, Morgaz J, Domínguez JM, Fernández-Sarmiento A, Rodríguez-Ariza A, Millán Y

P36. Neuropatología comparada del distemper canino en perros domésticos como modelo natural para estudiar la patogenia del virus de la esclerosis múltiple y el sarampión

Verdes JM, Feijóo G, Larrañaga C, Varela B, Denis A, Iribarnegaray V, Yamasaki K

P37. Reporte de un caso de mesotelioma papilar torácico en canino

Abreu-Palermo MC, Larrañaga C, Landoni E, Feijóo G, Cal-Pereyra L, Yamasaki K, Verdes JM

P38. Carcinoma bronquioloalveolar con metástasis cardíaca inusual en una gata

Párraga-Ros E, Fernández-del Palacio MJ, Miralles I, Gómez MA, Seva J

P39. Análisis de expresión génica diferencial mediante ARN-seq en tejido mamario canino normal y tumoral

Sánchez-Céspedes A, Guil-Luna S, Fernández-Martínez MD, Millán Y

P40. Estudio inmunohistoquímico de la expresión de PTEN en gliomas caninos

Molín J, Quero S, José-López R, Ramírez GA, Blasco E, Pumarola M

P41. Caracterización histopatológica e inmunohistoquímica de lesiones del sistema nervioso ocasionadas por la infección natural por el virus del distemper en caninos

Larrañaga C, Varela MB, Yamasaki K, Feijóo G, Verdes JM

P42. Estudio de la enfermedad de Niemann Pick tipo C mediante el pez cebra

Quelle-Regaldie A, Gandoy N, Rodríguez-Villamayor P, Maceiras S, Losada AP, Folgueira M, Quiroga MI, Sánchez L, Sobrido MJ